# การวัดระดับสายตา และการตรวจจอตา

# (Visual Acuity and Ophthalmoscopy)

รศ.พญ.นภาพร ตนานุวัฒน์

ฉบับ 23 ธันวาคม 2551

## เนื้อหาคำบรรยาย

1. แนวทางการตรวจระดับสายตารวมทั้งการบันทึกผล
2. หลักการของ direct ophthalmoscope
3. แนวทางและวิธีการตรวจจอตารวมทั้งข้อบ่งชี้ในการตรวจ

## รายการเอกสารอ้างอิง

ตามท้ายเอกสารการสอน

## กิจกรรมการเรียนการสอน

1. สอนโดยการบรรยายทั้งชั้นปี เวลา 1.5 ชั่วโมง
2. ฝึกปฏิบัติ ระยะเวลา 3 ชั่วโมงโดยแบ่งเป็นกลุ่มย่อย 3 กลุ่ม
3. อภิปรายซักถามจากอาจารย์ผู้สอน
4. ศึกษาจากเอกสารคำสอนและเอกสารอ้างอิงท้ายบท

## สื่อการเรียนการสอน

1. ฝึกปฏิบัติจากหุ่นจำลองสำหรับตรวจจอตาและให้นักศึกษาฝึกตรวจกันเอง
2. เอกสารคำสอน
3. เอกสารอ้างอิงท้ายบท

## การวัดระดับสายตา และการตรวจจอตา

## (Visual Acuity and Ophthalmoscopy)

ในการประเมินผู้ป่วยที่มีปัญหาเรื่องการมองเห็นนอกจากจะต้องตรวจดูลักษณะทางกายวิภาคของลูกตาว่ามีสิ่งใดที่ผิดปกติแล้วยังต้องมีการตรวจหรือทดสอบการมองเห็น( Visual function) ซึ่งมีได้ทั้งการทดสอบที่เป็น subjective tests ได้แก่ การวัดระดับสายตา (visual acuity), การตรวจตาบอดสี (color vision), ลานสายตา (visual field) เป็นต้น หรือ objective tests ได้แก่ การตอบสนองของรูม่านตา การวัดความดันลูกตา เป็นต้น การตรวจอย่างสมบูรณ์และถูกต้องมีส่วนช่วยในการวินิจฉัยถึงสาเหตุของความผิดปกติเหล่านั้นได้

ในที่นี้จะเน้นการตรวจตาเบื้องต้น โดยให้นักศึกษารู้จักและเข้าใจถึงการวัดระดับสายตา (Visual Acuity) และ การตรวจจอประสาทตา (Ophthalmoscopy) ก่อนที่นักศึกษาจะได้ฝึกปฏิบัติเพื่อเตรียมความพร้อมในการที่จะดูแลรักษาผู้ป่วยต่อไป

### ระดับสายตา (Visual Acuity)

การมองเห็นของคนเราต้องอาศัยปัจจัยหลายอย่างได้แก่ โครงสร้างของตาในการหักเหแสงจากวัตถุให้ไปตกที่จอรับภาพ รวมถึงการทำงานของประสาทตาและสมองในการแปรผลสัญญาณภาพ (รูป ที่ 1,2) ตลอดจนความสว่าง(Luminance) และ ความคมชัด (contrast) ของแสง **“ระดับสายตา”** หรือ **“Visual acuity” (VA)** หมายถึงความสามารถในการแยกความแตกต่างที่น้อยที่สุดระหว่างวัตถุสองชิ้น หรือโดยทั่วไปหมายถึงความคมชัดของสายตานั่นเอง การตรวจวัด VA จึงมีความสำคัญในการประเมินผู้ป่วยทางตา และควรวัด VA ไว้ในการตรวจร่างกายทางตาทุกครั้ง แม้ผู้ป่วยไม่ได้มาด้วยปัญหาเรื่องสายตา

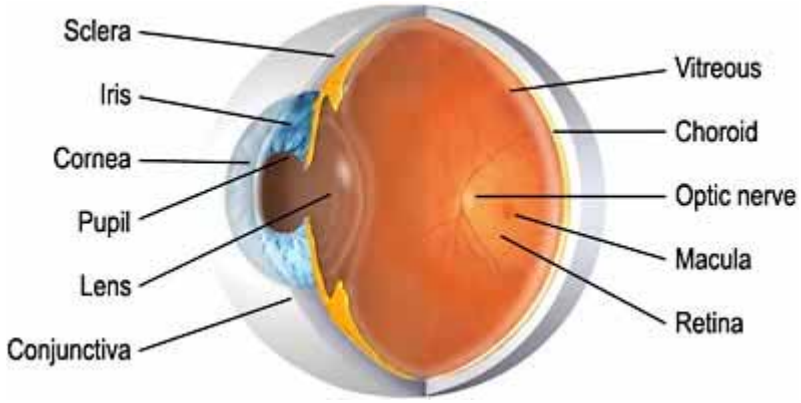

รูปที่ 1. กายวิภาคของลูกตา

(จาก www.stlukeeye.com/Anatomy.asp)

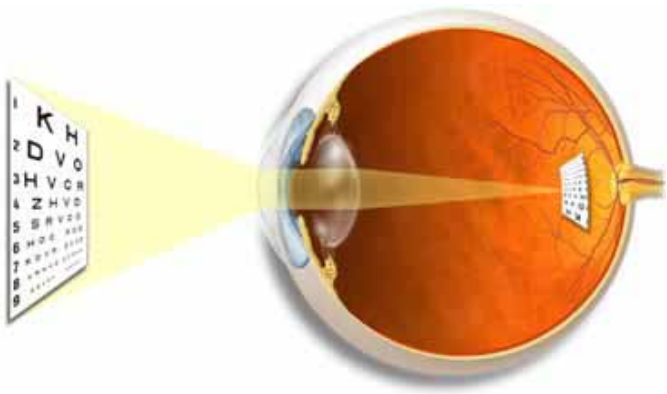

รูปที่ 2. แสงที่ผ่านเข้ามาในลูกตาจะถูกหักเหให้ไปตกที่จอรับภาพ

(จาก www.stlukeeye.com/Anatomy.asp)

โดยทั่วไปควรวัด VA ที่สองระยะ คือที่ไกล (distance VA) คือที่ระยะ 6 เมตร( หรือ 20ฟุต) และที่ใกล้(near) คือที่ระยะ 33 เซนติเมตร (หรือ 14 นิ้ว) ซึ่งเป็นระยะทำงานบนโต๊ะ(working distance) ทั่วไปนั่นเอง การทดสอบสามารถทำได้หลายวิธี วิธีที่เป็นมาตรฐานและใช้กันแพร่หลายคือ “Snellen Visual Acuity” โดยใช้ แผ่นทดสอบที่เรียกว่า Snellen chart (รูปที่3) ซึ่งเป็นแผ่นที่มีพื้นขาวและมีแสงไฟส่องมาจากด้านหลังเพื่อให้มีความคมชัดที่สุด โดยมีตัวเลขหรือตัวอักษรเป็นตัวทดสอบ (optotypes) ตัวทดสอบสายตาแบบอื่น อาจเป็นตัวอักษร “E” (รูปที่ 4) สำหรับผู้ที่ไม่รู้หนังสือ หรือในเด็กเล็กก่อนวัยเรียน

ส่วนแผ่นทดสอบอื่นๆ ได้แก่ ETDRS chart ซึ่งเป็นที่นิยมในการศึกษาหรืองานวิจัยเนื่องจากขนาดของตัวอักษรเป็น log unit (log MAR system) สำหรับการตรวจ VA ในเด็กเล็ก ๆ อาจใช้แผ่นทดสอบที่รูปการ์ตูน หรือรูปภาพ (Allen picture or cards) เพื่อให้เด็กสนใจและร่วมมือในการตรวจ



รูปที่ 3. Snellen's chart รูปที่ 4. E chart

**หลักในการวัดระดับสายตา**

- ตรวจทีละตา
- เริ่มจากใช้ตาเปล่ามองก่อน ( VA without correction)
- จากนั้นวัดในขณะที่สวมแว่นสายตาหรือ contact lens (VA with correction) ในผู้ที่มีแว่นสายตาหรือ contact lens
- ให้มองผ่านรูเล็กๆ (VA with pinhole)หากการมองเห็นด้วยตาเปล่าไม่ปกติ

**PINHOLE VA**

การมองผ่านรูเล็กๆ มักช่วยให้การมองเห็นดีขึ้น โดยเฉพาะผู้ที่มีสายตาผิดปกติ (refractive errors) โดยทั่วไปขนาดของรูม่านตา(pupil) มีผลต่อการมองเห็น หาก pupil มีขนาดโตความคมชัดของภาพจะลดลงไปเพราะบริเวณที่ลำแสงไปตกบนจอประสาทตาจะมีขนาดกว้าง การมองผ่านpinhole คล้ายกับเป็นการทำให้เกิดรูม่านตาใหม่ที่มีขนาดเล็กลง จะไปช่วยบีบลำแสงที่ผ่านเข้ามาในตาให้แคบและแสงที่ไปตกบนจอประสาทตาเป็นจุดหรือขนาดเล็กลง เป็นการเพิ่มความลึกในการโฟกัส (depth of focus) ทำให้ภาพที่เห็นความคมชัดมากขึ้น จะสังเกตว่าคนสายตาสั้นที่ไม่ได้รับการแก้ไข มักหยีตาเพื่อให้การมองเห็นชัดขึ้น เพื่อให้เกิด "pinhole effect" นั่นเอง โดยทั่วไป pinhole ที่นำมาใช้ตรวจระดับสายตามีขนาด 1.2 มิลลิเมตร หาก pinhole มีขนาดเล็กกว่านี้ภาพที่เห็นจะไม่ชัดเนื่องจากจะเกิดการกระเจิงของแสง (Diffraction) มากขึ้น ดังนั้น Pinhole จึงเป็นเครื่องมือที่มีประโยชน์สำหรับช่วยประเมินว่าระดับสายตาที่มัวลงไปเกิดจากภาวะสายตาผิดปกติหรือไม่

**วิธีการวัดระดับการสายตาที่ระยะไกล (Distance VA)**

- ให้ผู้ป่วยอยู่ที่ระยะ 6 เมตร หรือ 20 ฟุตห่างจากแผ่นทดสอบ Snellen Chart จากนั้นเริ่มอ่านตัวทดสอบจากบนสุด (ตัวโตสุด) ลงมาเรื่อยๆที่ละแถวจนถึงตัวเล็กที่สุดเท่าที่อ่านได้ บันทึกค่าไว้ เช่น หากอ่านได้ถูกต้องสองแถว เท่ากับ VA 6/36 หมายความว่า ผู้ป่วยมองเห็นที่ระยะ 6 เมตร ในขณะที่คนปกติเห็นที่ระยะ 36 เมตร หรือหากอ่านได้จนถึงแถว 6/6 หมายความว่า ผู้ป่วยเห็นที่ระยะ 6 เมตร และคนปกติเห็นที่ 6 เมตรเช่นกัน
- หากผู้ป่วยอ่านไม่ได้ถึงแถว 6/6 ให้สวมแว่นสายตาอ่านหากมีแว่นสายตาอยู่ หรืออ่านผ่าน pinhole เช่น หากตาเปล่าอ่านได้แถวเดียว เมื่อสวมแว่นอ่านได้สองแถว และเมื่อมองผ่าน pinhole แล้วอ่านได้ปกติ ให้บันทึกว่า

  VA sc 6/60(sc = without correction)

VA cc 6/36(cc = with correction)

VA c PH 6/6(c PH = with pinhole)

- หากที่ระยะ 6 เมตรไม่สามารถอ่านแถวที่อยู่บนสุดได้ ให้ค่อยๆขยับเข้าไปใกล้ที่ละ เมตร หากอ่านได้ที่ระยะ 5 เมตร ให้บันทึกว่า VA 5/60 หรือหากอ่านได้ที่ระยะ 1 เมตร เท่ากับ VA 1/60 เป็นต้น
- ถ้าอยู่ห่าง chart ที่ 1 เมตรแล้วยังอ่านไม่ได้ให้ผู้ตรวจ ชูนิ้วมือไว้หน้าตาผู้ป่วยแล้วถามว่าเห็นกี่นิ้ว เช่นหากนับนิ้วได้ถูกต้องที่ระยะ 2 ฟุตให้บันทึกว่า FC 2 ft.(FC = counting finger), หรือ หากนับได้ที่ระยะ 1 ฟุตให้บันทึกว่า FC 1 ft
- หากนับนิ้วไม่ได้แสดงว่าสายตามัวมาก ให้แกว่งมือหน้าตาผู้ป่วยแล้วถามว่าเห็นอะไรเคลื่อนไหวหรือไม่ ถ้าเห็น ให้บันทึกเป็น HM (hand movement) ควรระวังไม่แกว่งมือไปโดนคิ้ว หรือขนตาผู้ป่วย
- หากมองไม่เห็นวัตถุเคลื่อนไหว ให้ใช้ไฟฉายส่องหน้าตาผู้ป่วย แล้วถามว่าเห็นไฟ หรือไม่ ถ้าเห็นแสงจากไฟที่ส่อง แต่ไม่สามารถบอกทิศทางของแสงไฟ ให้บันทึกว่า PL (perception of light) หากสามารถบอกทิศทางของแสงที่ส่องมาจากทิศต่างๆ ได้ถูกต้องให้บันทึกว่า PJ (projection of light)
- แต่ถ้ามองไม่เห็นแสงไฟที่ส่องเลย ให้บันทึกว่า No PL (no light perception) บ่งว่าบอดสนิท อย่างไรก็ตามการทดสอบควรใช้ไฟที่มีความสว่างที่สุด ก่อนที่จะระบุว่า No PL

**การบันทึกผลการวัดระดับสายตา**

สามารถบันทึกได้หลายแบบ โดยทั่วไปมักบันทึกเป็นสัดส่วน เช่น 6/6(ระบบเมตริก) หรือ 20/20 (ระบบฟุต) หรือบางแห่งเป็นตัวเลขทศนิยม หรือเป็น log unit เป็นต้น (ตารางที่ 1)

*โดยสรุปลำดับสายตาโดย Snellen VA จากปกติไปจนมองไม่เห็น (ระบบเมตริก)*

6/6, 6/9…….6/60

6/60,5/60……..1/60

FC (counting finger)

HM (hand movement)

PJ (projection of light)

PL (perception of light)

No PL (no light perception หรือ total blindness)

**ตารางที่ 1. ค่าระดับสายตาแบบต่าง ๆ (Visual acuity conversion chart)**

| Snellen acuity | | Decimal | LogMAR |
|---|---|---|---|
| Feet | Meters | | |
| 20/200 | 6/60 | 0.10 | 1.00 |
| 20/160 | 6/48 | 0.125 | 0.90 |
| 20/125 | 6/38 | 0.16 | 0.80 |
| 20/100 | 6/30 | 0.20 | 0.70 |
| 20/80 | 6/24 | 0.25 | 0.60 |
| 20/63 | 6/20 | 0.32 | 0.50 |
| 20/50 | 6/15 | 0.40 | 0.40 |
| 20/40 | 6/12 | 0.50 | 0.30 |
| 20/32 | 6/10 | 0.63 | 0.20 |
| 20/25 | 6/7.5 | 0.80 | 0.10 |
| 20/20 | 6/6 | 1.00 | 0.00 |
| 20/10 | 6/3 | 2.00 | -0.30 |

## SNELLEN'S OPTOTYPES

ตัวเลข หรือตัวอักษร บนแผ่นวัดสายตา Snellen โดยแต่ละตัวจะทำมุมที่เรียกว่า "visual angle" ขนาด 5 minute of arcหากแบ่งขนาดของ optotype เป็น 5 ส่วน (รูปที่ 5) แต่ละส่วนจะมีขนาด 1 minute of arc ซึ่งถือว่าเป็น minimal angle of resolution ในคนปกติ หมายความว่าวัตถุที่มีขนาด 1 minute of arc จะสามารถกระตุ้น เซลล์ประสาท (photoreceptor) ที่จอรับภาพได้ ดังนั้นหากจุดสองจุดมีระยะห่างกันน้อยกว่า 1 minute of arc ตาของคนเราจะไม่สามารถแยกความแตกต่างนี้ได้ และจะเห็นเป็นจุดเดียว

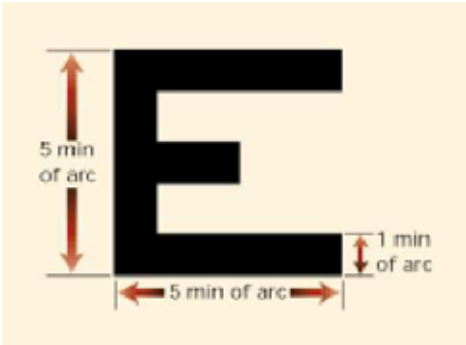


รูปที่ 5 . Snellen optotype (จาก Parrish II RK, In: The University of Miami, Bascom Palmer Eye Institute, Atlas of Ophthalmology. CD-ROM)

**VISUAL ANGLE คืออะไร**

Visual angle เป็นมุมที่เกิดจากเส้นสมมติขึ้นสองเส้นตัดกันที่จุด Nodal ซึ่งอยู่หลังกระจกตา 7 มิลลิเมตร และอยู่หน้าต่อจอรับภาพ 15 มิลลิเมตร ตัวอักษร หรือตัวเลขบนแผนวัดสายตา จะมีขนาด visual angle 5 minute of arcโดยมุมนี้จะมีขนาดคงที่ไม่ว่าที่ระยะใด (รูปที่ 6 ) ตัวอย่างเช่น ตัวเลขบนแถว 6/6 จะมีขนาด 5 minute of arc ที่ระยะ 6 เมตร หรือตัวเลขบนแถว 6/12 จะมีขนาด 10 minute of arc ที่ระยะ 6 เมตรหรือ 5 minute of arc ที่ระยะ 12 เมตร

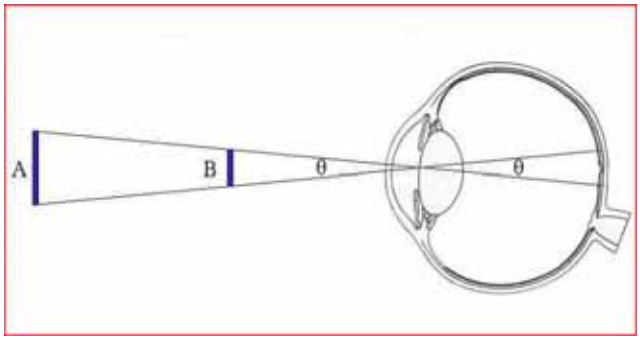


รูปที่ 6. Viusal angle : วัตถุ A และ B มี visual angle เท่ากัน แต่มีขนาดต่างกัน เพราะอยู่ที่ระยะห่างจากตาไม่เท่ากัน (จาก www.psych.ucalgary.ca )

**ระดับสายตาที่ระยะใกล้ (Near visual acuity)**

ทดสอบได้โดยการใช้แผ่นทดสอบที่ระยะใกล้ (Near card) ให้ผู้ป่วยอ่านที่ระยะ 33 เซนติเมตร (หรือ 14 นิ้ว) โดยบนแผ่นป้ายจะมีตัวเลข หรือ ตัวอักษรที่มีขนาดลดหลั่นกันเหมือนบน Snellen chart นั่นเอง ในแต่ละแถว จะมีเลขกำกับ โดยอาจเป็นเลขที่เทียบเท่ากับ Snellen VA เช่น 20/200, 20/100 …..20/20 หรือ Jaeger's type เช่น J10, J9…….J1 หรือบางครั้งอาจจะมีตัวหนังสือเป็นประโยคให้ผู้ป่วยอ่าน (รูปที่ 7)

การวัดควรทำในที่มีแสงสว่างเพียงพอ และวัดทีละตา ให้อ่านตั้งแต่แถวที่อยู่บนสุด จนถึงแถวที่ตัวเล็กสุดที่อ่านได้แล้วบันทึกค่าไว้

ในคนที่มีอายุ 40 ปีขึ้นไป มักมีปัญหาเรื่องมองใกล้ไม่ชัด จากการที่เลนส์ตามีการเปลี่ยนแปลงเมื่ออายุมากขึ้น เลนส์จะแข็งขึ้น รวมทั้งกล้ามเนื้อในตามีการอ่อนกำลังลง ทำให้ความสามารถในการเพ่ง (accommodation) น้อยลงไป จึงมองใกล้ไม่ชัด เวลาอ่านหนังสืออาจต้องเหยียดแขนให้หนังสืออยู่ห่างออกไป หรือหากให้อ่านแผ่นทดสอบที่ระยะใกล้ จะอ่านตัวเลขแถว 20/20 หรือ J1 ไม่ได้ ภาวะนี้เรียกว่า “สายตายาวตามวัย”หรือ “presbyopia” ซึ่งแก้ไขได้ด้วยการให้ใส่แว่นเลนส์บวก (plus lens)

รูปที่ 7. แผ่นทดสอบสายตาที่ใกล้ (Near card)

## OPHTHALMOSCOPY: A Look at The Inside

การตรวจจอประสาทตา หรือ “Ophthalmoscopy” เป็นการตรวจลักษณะภายในของลูกตา(ocular fundus) ได้แก่ จอรับภาพ (retina) และขั้วประสาทตา(optic nerve headหรือเรียกอีกอย่างว่า optic disc) ซึ่งเป็นส่วนที่พัฒนามาจากระบบประสาทส่วนกลาง รวมถึงการตรวจลักษณะของเส้นเลือดที่จอรับภาพ (retinal blood vessels) จึงถือเป็นวิธีการตรวจร่างกายวิธีเดียวที่จะประเมินลักษณะของเส้นเลือดในร่างกาย ได้ด้วยตาเปล่า

Ophthalmoscopy จึงเป็นเครื่องมือที่ช่วยในการวินิจฉัยถึงความผิดปกติต่างๆ ที่ทำให้เกิดภาวะตามัวรวมไปถึงโรคทางระบบประสาท หรือโรคทางร่างกายบางอย่างที่อาจเริ่มจากลักษณะผิดปกติที่ตาก่อนได้

### กายวิภาคของจอรับภาพและประสาทตา

จอรับภาพ (retina) เป็นส่วนของลูกตาที่เจริญมาจากเนื้อเยื่อของระบบประสาทส่วนกลาง (neural ectoderm ) และเป็นส่วนสำคัญส่วนหนึ่งของลูกตาที่ทำให้คนเราสามารถมองเห็นภาพได้ การมองเห็นเริ่มจากการที่แสงจากวัตถุเดินทางผ่านเข้าไปในตา โดยแสงจะต้องผ่านตัวกลางที่ใสของลูกตาและเดินทางผ่านชั้นต่างๆของ retina เข้าไปกระตุ้น photosensitive pigments ในเซลล์ photorecepters ( rods และ cones ) ซึ่งอยู่ชั้นนอกสุดของ sensory retina เพื่อที่จะทำให้เกิดสัญญาณภาพจากนั้นสัญญาณภาพนี้จะถูกส่งผ่านไปยัง ganglion cell ของ retina ซึ่งจะให้ใยประสาท (axons) ไปเป็นชั้นในสุดของจอประสาทตา หรือ nerve fiber layers แล้วไปรวมกันที่ขั้วประสาทตา (optic disc) กลายเป็นเส้นประสาทตา (optic nerve) เพื่อที่จะนำสัญญาณภาพส่งต่อไปยังสมองเพื่อแปรผลการมองเห็นต่อไป (รูป ที่ 8)

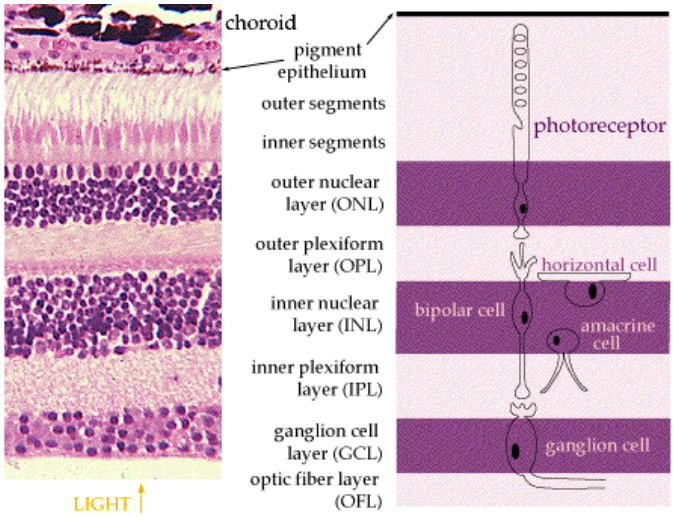


รูปที่ 8. Retinal histology

(จาก thalamus.wustl.edu)

Macula เป็นบริเวณพิเศษของ retina อยู่ห่างจากขอบของ optic discไปทางด้านนอกประมาณ 2 เท่าของความกว้างของ optic disc และอยู่ต่ำกว่า optic disc เล็กน้อย macular เป็นที่มีสีแดงเข้มกว่า retina ที่อยู่รอบๆ ส่วนตรงกลาง macula เรียกว่า “fovea” ซึ่งประกอบด้วยเซลล์ photoreceptors ชนิดพิเศษ และเป็นเพียงแห่งเดียวของ retina ที่มีการมองเห็นดีที่สุด (VA 20/20) (รูป ที่ 9)

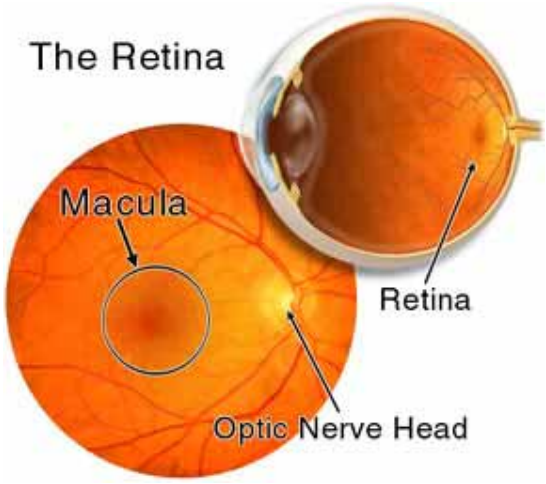


รูปที่ 9. Ocular fundus

(จาก www.stlukeeye.com/Anatomy.asp)

## DIRECT OPHTHALMOSCOPE

Charles Babbage ได้คิดและประดิษฐ์ Direct Ophthalmoscope ขึ้นมาในปี ค.ศ. 1847 แต่ไม่เป็นที่นิยม จนต่อมา von Helmholtz ได้พัฒนาและนำมาใช้ในการตรวจจอตาจนแพร่หลายถึงปัจจุบัน หลักการทำงานของ Direct ophthalmoscope หรือการมองเข้าไปที่จอตาเปรียบเสมือนกับการมองผ่านรูกุญแจเข้าไปในห้องมืด ถ้าเราเอาตาของเราไว้ที่รูกุญแจ โดยที่แสงผ่านเข้าไปไม่ได้ เราจะไม่เห็นอะไรเลย และถ้าเราเอาแสงไฟไว้ที่รูกุญแจเราก็ไม่สามารถมองผ่านไปได้ เราจะเห็นภาพในห้องได้ก็ต่อเมื่อเราฉายแสงไฟ และมองผ่านรูกุญแจเข้าไปในห้องได้พร้อมๆกัน(รูป ที่ 10)

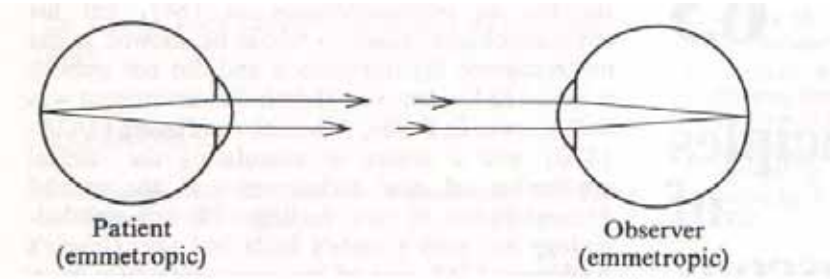


รูปที่ 10. หลักการของ Direct ophthalmoscope (จาก American Academy of Ophthalmology. Basic and Clinical Science Course. Section 3.Optic, Refraction and Contact Lens. San Francisco : American academy of ophthalmology. 2001-2)

การทำงานของ direct ophthalmoscope จึงต้องอาศัยกระจก หรือปริซึ่ม (prism) สำหรับให้หักเหแสงให้เข้าตาผู้ป่วยในแนวใกล้เคียงกับแนวของสายตา ( visual axis) ของผู้ตรวจเราจึงสามารถเห็นจอตาของผู้ป่วยได้โดยมองผ่านรูม่านตาซึ่งเปรียบเหมือนมองผ่านรูกุญแจเข้าไป

ส่วนประกอบของ direct ophthalmoscope ประกอบด้วยส่วนสำคัญ 3 อย่าง คือ เลนส์, แสง และไดอะแฟรม(diaphragm) (รูปที่ 11)

**เลนส์(Lenses)**

ภายใน Ophthalmoscope จะมีเลนส์ที่มีกำลังต่างๆกันอยู่จำนวนหนึ่งซึ่งเลนส์เหล่านี้ช่วยให้เราสามารถ โฟกัสภาพที่ต้องการมองให้ชัดได้ หากผู้ตรวจ และผู้ถูกตรวจไม่มีสายตาผิดปกติ แสงที่สะท้อนจากจอตาผู้ที่ถูกตรวจจะตกบนจอตาขอผู้ตรวจพอดี แต่หากฝ่ายใดฝ่ายหนึ่งมีสายตาผิดปกติ จะต้องปรับที่ปุ่มปรับกำลังของเลนส์ (lens dial) เพื่อให้เห็นภาพชัดโดยเลนส์บวก(plus lenses) จะช่วยให้ภาพขยาย มักจะมีเครื่องหมายเป็นตัวเลขสีดำหรือเขียว (แล้วแต่รุ่นของเครื่องมือ) ส่วนเลนส์ลบ (minus lenses) จะทำให้ภาพย่อเล็กลงมักจะมีเครื่องหมายเป็นตัวเลขสีแดง ยกตัวอย่าง ในผู้ป่วยที่เป็นสายตาสั้น (myopia) ต้องปรับกำลังไปที่เลนส์ลบเพื่อให้เห็นภาพชัด

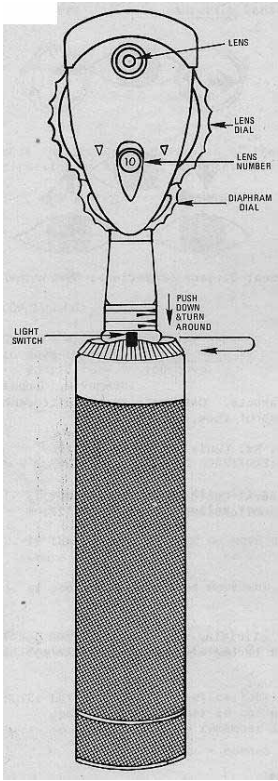


รูปที่ 11. ส่วนประกอบของ direct ophthalmoscope (จาก Ophthalmoscopy : Basic Self-Instruction for Medical students, study guide : BP-2543-9. Washington D.C. : National Medical Audiovisual Center (GSA). 1972)

**แสง (Light)**

Ophthalmoscope มีทั้งชนิดที่ใช้ถ่านไฟฉายและใช้ไฟฟ้าเวลาจะใช้ให้เปิดไฟแล้วถือเครื่องมือโดยให้แสงไฟฉายแสงออกจากตัวเรา

**ไดอะแฟรม (Diaphragm)**

เมื่อเปิดเครื่อง ophthalmoscope แล้ว ให้ฉายแสงไฟลงบนฝ่ามือแล้วปรับที่ปุ่มปรับไดอะแฟรม จะเห็นว่ามีลักษณะของไฟที่ส่องออกมาปรับเปลี่ยนไปด้วยดังนี้

- ไฟเป็นรูปแท่ง (white vertical slit)
- ไฟวงเล็ก (small white circle) สำหรับตรวจ ในรายที่รูม่านตาไม่ขยาย
- ไฟวงใหญ่ (large white circle) สำหรับตรวจ ในรายที่รูม่านตาขยายกว้าง
- ไฟสีเขียว (green filter เป็น red free light) ช่วยให้เห็นเส้นเลือดและชั้น nerve fiber ได้ชัดยิ่งขึ้น
- วงไฟที่มีตาราง (grid) เป็นเส้นหรือตาราง

*หมายเหตุ* : direct ophthalmoscope แต่ละรุ่นอาจมีความแตกต่างกันไปบ้าง ให้ศึกษาเพิ่มเติมจากคู่มือที่มาพร้อมกับเครื่อง

**เทคนิคการตรวจจอตาด้วย Direct Ophthalmoscope**

**การจับเครื่องมือ**

หลักสำคัญในการตรวจจอตาด้วย direct ophthalmoscope คือพยายามให้รูม่านตาของผู้ตรวจ เครื่องมือ ophthalmoscope และรูม่านตาของผู้ถูกตรวจ อยู่ในแนวเดียวกันตลอด ซึ่งเป็นสิ่งที่นักศึกษาต้องหมั่นฝึกหัดอยู่เสมอขั้นแรกให้ใช้มือขวาถือเครื่องมือ แล้วปรับกำลังไปที่ 0 จับให้เครื่องมือ ตรงกับรูม่านตาของเรา วิธีจะฝึกควรจะถือให้ ophthalmoscope แนบกับแก้มวิธีทดสอบว่าแนวของแสงดีและถูกต้องหรือไม่ ทำได้โดยหลับตาซ้ายแล้วใช้ตาขวามองผ่านเครื่องมือ แล้วมองไปรอบๆห้อง มองไปทางซ้าย,ขวา,บน,ล่าง ต่อไปก็หัดกับตาซ้ายบ้างโดยใช้มือซ้าย Ophthalmoscope ไว้ แล้วทำเช่นเดียวกับตาขวา หากฝึกจนชำนาญแล้วเวลามองผ่านเครื่องมือ อาจไม่ต้องหลับตาอีกข้าง

**การตรวจมัชฌิมและจอตา (Ocular media and fundus)**

การตรวจควรจะทำในห้องตรวจที่ค่อนข้างมืด จะช่วยให้ตรวจได้ง่ายเพราะม่านตาผู้ป่วยจะมีขนาดโตขึ้นกว่าปกติ เพื่อให้การตรวจทำได้ง่ายก่อนลงมือตรวจ ควรบอกผู้ป่วยให้นั่งตัวตรงและเอนมาข้างหน้าเล็กน้อยหรือผู้ตรวจจะเอนตัวไปข้างหน้าหาผู้ป่วยก็ได้ และบอกผู้ป่วยให้พยายามมองตรงไปข้างหน้าที่จุดใดจุดหนึ่งข้างหลังผู้ตรวจ และพยายามมองนิ่งตรงจุดนั้น(เพื่อไม่ให้ตากลอกไปมา) ผู้ตรวจไม่ควรเองศีรษะไปบังแนวสายตาของผู้ป่วยด้วยเช่นกัน เมื่อจะตรวจตาข้างขวาของผู้ป่วย ควรจะ

ถือ Ophthalmoscope ด้วยมือขวาและใช้ตาขวาตรวจ และทำเช่นกันกับตาซ้าย ถ้าผู้ป่วยใส่แว่นต้องถอดแว่นออกก่อน แต่ผู้ตรวจอาจจะถอดแว่นของตัวเองหรือไม่ก็ได้

***การตรวจมัชฌิมของตา***

เมื่อปรับเครื่องมือแล้วให้ฉายไฟไปที่รูม่านตาผู้ป่วยโดยอยู่ห่างจากผู้ป่วยประมาณ 2 ฟุต จะเห็นแสงสะท้อนออกมาจากจอตาที่บริเวณรูม่านตาเป็นวงสีแดง เรียกว่า "red reflex" (ลักษณะที่เห็นคล้ายกับรีเฟลกซ์ตาแมวของภาพถ่าย) หากเห็นเป็นเงาดำใน red reflex บ่งว่าน่าจะมีความผิดปกติของมัชฌิมในลูกตา การใช้ direct ophthalmoscope สามารถบอกถึงตำแหน่งของความผิดปกติได้ว่าอยู่ที่ส่วนใดของมัชฌิมของลูกตา ในที่นี้ได้แก่ กระจกตา, เลนส์แก้วตา หรือน้ำวุ้นตา(vitreous) การหาตำแหน่งของเงาดำหรือรอยขุ่นสามารถทำได้โดยการเคลื่อนเข้าไปใกล้ผู้ป่วยประมาณ 4 –6 นิ้ว แล้วปรับเลนส์ให้เห็นเงาดำชัดขึ้น แล้วเคลื่อนศีรษะไปในทิศต่างๆ สังเกตการเคลื่อนไหวของเงาดำนั้น(รูปที่12)

หากเงาดำเคลื่อนในทิศตรงกันข้าม = ความผิดปกติอยู่ที่กระจกตา
หากเงาดำอยู่กับที่ = ความผิดปกติอยู่ที่เลนส์ตา หรือน้ำวุ้น
หากเงาดำเคลื่อนตาม= ความผิดปกติอยู่ที่เลนส์ตาส่วนหลัง หรือน้ำวุ้น

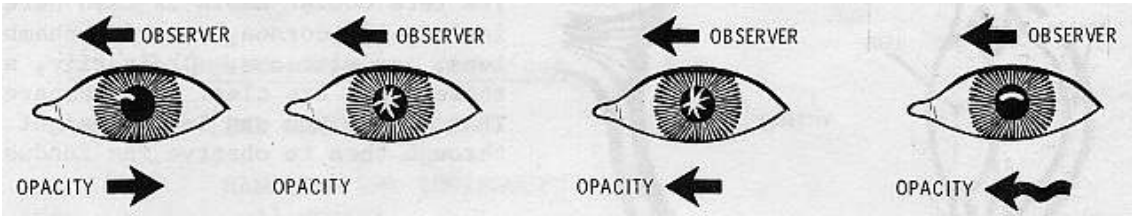


รูปที่ 12. ความผิดปกติของ Red reflex และการบอกตำแหน่ง (จาก Ophthalmoscopy : Basic Self-Instruction for Medical students, study guide : BP-2543-9. Washington D.C. : National Medical Audiovisual Center (GSA). 1972)

***การตรวจจอตา***

หลังจากตรวจดู red reflex ให้เคลื่อนตัวเข้าไปชิดผู้ป่วยมากขึ้น เพื่อตรวจรายละเอียดของจอตา ระยะที่เหมาะสมคือประมาณ 2-3 เซนติเมตรจากตาผู้ป่วย โดยแนวของตาผู้ตรวจและเครื่องมือควรเอียงประมาณ 15 องศาไปทางด้านนอกต่อแนวตรงกลางขณะที่ให้ผู้ป่วยมองตรง (เพื่อให้เห็น optic disc ได้ง่ายขึ้น) (รูปที่13-14) เมื่อเริ่มมองเห็นจอตาให้ปรับปุ่มปรับเลนส์(lens dial)ให้ภาพชัด การตรวจควรเริ่มจากดูลักษณะของ optic disc, retinal vessel โดยให้ตามเส้นเลือดไปยังบริเวณที่มีการแยกของเส้นเลือดซึ่งอยู่ที่ optic disc จากนั้นจึงตรวจลักษณะทั่วไปของจอตาที่อยู่รอบๆ(back ground fundus)

และตรวจ macula เป็นลำดับสุดท้ายเนื่องจากเป็นบริเวณที่ไวกับแสงมาก การตรวจ macula ทำได้โดยบอกให้ผู้ป่วยจ้องไฟ

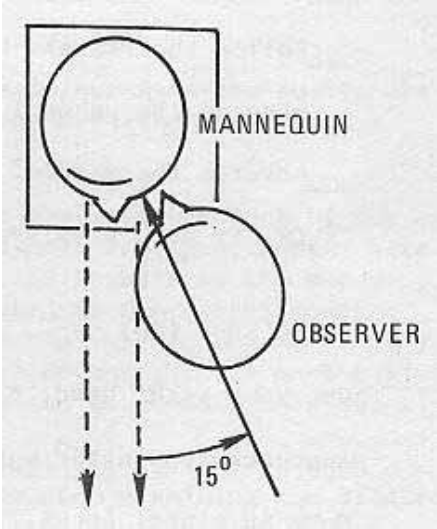


รูปที่ 13. ในการตรวจจอตา แนวของผู้ตรวจและผู้ป่วยควรอยู่เยื้องกันประมาณ 15 องศา (จาก Ophthalmoscopy : Basic Self-Instruction for Medical students, study guide : BP-2543-9. Washington D.C. : National Medical Audiovisual Center (GSA). 1972)

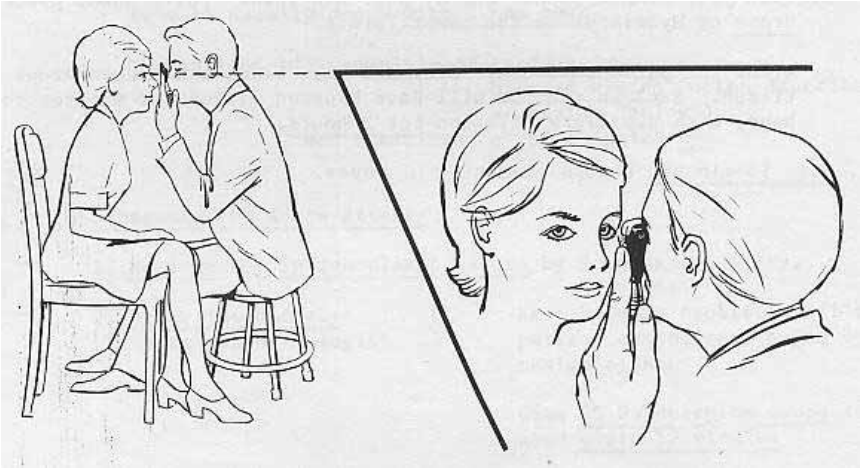

รูปที่ 14. ภาพแสดงท่าที่ใช้ในการตรวจจอตา (จาก Ophthalmoscopy : Basic Self-Instruction for Medical students, study guide : BP-2543-9. Washington D.C. : National Medical Audiovisual Center (GSA). 1972)

ขณะตรวจนักศึกษาควรให้แสงไฟอยู่ที่กึ่งกลางรูม่านตาตลอด ภาพที่เห็นจะขยายจากของจริงประมาณ 15 เท่า สิ่งสำคัญหลังจากตรวจจอตาจนครบทั้ง 4 ส่วนที่สำคัญ (disc, vessels, general

background, macula) แล้วควรบันทึกผลการตรวจที่ได้ว่าปกติ หรือผิดปกติ หรือเป็น normal variants (ตารางที่ 2-3)

ข้อจำกัดของการใช้ Direct ophthalmoscope คือสามารถตรวจจอตาได้เฉพาะส่วนตรงกลางของจอตา หรือ posterior pole เท่านั้น การตรวจส่วนที่อยู่รอบนอกของจอตาต้องใช้วิธีการอื่นซึ่งจะไม่กล่าวถึงรายละเอียดในที่นี้

**การใช้ยาขยายม่านตา**

การตรวจจอตาให้ละเอียดควรขยายม่านตาให้กว้างด้วยยาขยายม่านตา จึงจะสามารถตรวจจอตาส่วนที่อยู่บริเวณรอบนอกได้ ยาที่ใช้ขยายม่านตาที่ใช้ทั่วไปที่ห้องตรวจตา ได้แก่ Mydriacyl ® (Tropicamide) 0.5% หรือ 1% หรือ Phenylephrine® (Neo-synephrine) 2.5 หรือ 10 % แล้วรอประมาณ 15-20 นาทีรูม่านตาจึงจะโตขึ้น อย่างไรก็ตามยาขยายม่านตาอาจก่อให้เกิดผลข้างเคียงและอันตรายตามมาได้เนื่องจากยาจะไปออกฤทธิ์ต่อระบบประสาทออโตนอมิกซ์ ข้อห้ามในการใช้ยาได้แก่รายที่มีความดันตาสูง หรือมีช่องหน้าลูกตา (anterior chamber)ตื้น เพราะอาจเกิดความดันตาขึ้นสูงหรือเป็นต้อหินแบบฉับพลันได้ และควรระวังในผู้ป่วยที่มีโรคของหลอดเลือดและหัวใจ

**ควรทำการตรวจจอตาเมื่อใด?**

Ophthalmoscopy เป็นส่วนหนึ่งของการตรวจร่างกายทางตาที่สมบูรณ์ อย่างไรก็ตามควรให้ความสำคัญเป็นพิเศษในผู้ป่วยต่อไปนี้

1) ผู้ป่วยที่มีอาการตามัว
2) ผู้ที่มีอายุมากกว่า 40 ปีขึ้นไป เนื่องจากอุบัติการณ์ของโรคต้อหิน (glaucoma) สูงขึ้นตามอายุ
3) ผู้ป่วยที่มีอาการทางระบบประสาท โดยเฉพาะในรายที่สงสัยว่ามีความดันในกะโหลกศีรษะสูง ซึ่งอาจจะพบว่ามีขั้วประสาทตาบวม (papilledema)
4) ผู้ป่วยที่มีโรคของหลอดเลือดได้แก่ เบาหวาน หรือ ความดันโลหิตสูง เป็นต้น

**ตารางที่ 2. ลักษณะจอตาที่ปกติ**

| |
|---|
| ***Optic Disc*** |
| Color : Pink, temporal side usually pallor |
| Margin : Sharp and flat, nasal margin maybe relatively blurred and raised(in hypermetropia). |
| Many normal variations including pigmentation and scleral crescent. |
| Cup : Varies in size and depth, situate at center of the disc and slopes temporally. |

***Retinal Vessels***

From the disc, retinal arterioles and veins emerge and bifurcate and extend toward four quadrants of the retina.

Color : Arteries lighter than veins. Retinal vein is larger and darker.

Diameter : Arteries narrower than veins. Artery to vein ratio approximately 2:3.

Crossing : Arteries cross anterior to vein at the arteriovenous crossing.

***General Background***

Color : Red fundal background because of the choroidal vessels and retinal pigment layer. Darker in pigmented races. In lightly pigmented person, large choroidal vessels seen against the white sclera. Tessellated (tigroid appearance) in myopia.

***Macula***

Color : Normally darker than the rest of fundus.

Normal foveal reflex (glistening oval reflex) at the center.

ตารางที่ 3. การบันทึกผลการตรวจตา

***Optic Disc***

Describe : shape and margins, color, cup-to-disc ratio.

Recognize normal variations : scleral crescent, myelinated nerve fiber.

Document the following abnormalities when observed :

Margins – indistinct or blurred or hemorrhage

Color – too pale(optic atrophy), too red(hyperemia)

Cup/disc ratio – 0.5 or more, different bilaterally

***Blood Vessels***

Describe : pattern, diameter, A-V crossing

Recognize the following abnormal changes :

Caliber – generalized narrowing of the arterioles Dilation of veins

A:V ratio of less than 1:2

Irregularities, focal constriction

A-V crossing – document any changes with disruption of venous blood flow.

***Background***

Recognize the wide variations : color, visibility of the choroidal vascular pattern

Document the traits and abnormalities :

Uneven distribution of pigment

Hemorrhages

Exudate

Retinal edema

Cotton wool spots

***Macula***

Recognize the normal appearance.

Document the traits and abnormalities :

Uneven distribution of pigment

Hemorrhages

Exudate

Edema

## บรรณานุกรม


1. National Medical Audiovisual Center. Ophthalmoscopy : Basic Self-Instruction for Medical students, study guide : BP-2543-9. Washington DC: National Medical Audiovisual Center (GSA). 1972.
2. National Medical Audiovisual Center. Ophthalmoscopy : Basic Self-Instruction for Medical students, instructor guide : BP-2543-10. Washington DC: National Medical Audiovisual Center (GSA). 1972.
3. Lim A.S.M., Constable I.J. Colour atlas of ophthalmology, Third edition. Singapore: World Scientific. 1995 p. 15-7.
4. Wilson F.M. Practical ophthalmology: a manual for beginning residents. San Francisco : American academy of ophthalmology. 1996 p. 321-4.
5. Stein Ham, Slatt BJ, Stein RM. The Ophthalmic Assistant. Fundamental and Clinical Practice. Fifth edition. St Louis : CV Mosby 1988.
6. American Academy of Ophthalmology. Basic and Clinical Science Course. Section 3. Optic ,Refraction and Contact Lens. San Francisco : American academy of ophthalmology. 2001-2.